الخراجات المسافية

(الجزء الثاني)

الأستاذ الدكتور

مازن زيناتي

رئيس قسم جراحة الفم و الوجه و الفكين

٥- خراج المسافة تحت الصدغية *Infratemporal Abscess*:

- **الموقع التشريحي :** تعتبر هذه المسافةالامتداد العلوي للمسافة الجناحية الفكية . يحد هذه المسافة من الوحشي الرأد والعضلة الصدغية بينما يحدها من الجهة الأنسية العضلتان الجناحيتان الأنسية و الوحشية ، وهي تتمادى مع الحفرة الصدغية . تحتوي هذه المسافة على عناصر تشريحية بالغة الأهمية كالعصب الفكي السفلي V3 ، والعصب الضرسي اللامي ، والعصب اللساني ، والعصب المبوقي ، وعصب حبل الطبل ، والشريان الفكي ، وجزء من الضفيرة الوريدية الجناحية .

- **الأسباب :**قد تنتقل الإنتانات من الأقنية الجذرية للأسنان الخلفية العلوية أو السفلية العفنة إلى المسافة تحت الصدغية وذلك عن طريق المسافة الجناحية الفكية ، وأيضاً قد تنتج إنتانات هذه المسافة عن استخدام أبرة ملوثة عند القيام بحقنة الحدبة الفكية أو حقنة العصب السني السفلي (شوك سبيكس) .

- **المظهر السريري :** يتظاهر إنتان هذه المسافة بحدوث الضرز والألم أثناء فتح الفم مع انحراف جانبي نحو الجهة المصابة . تتوضع الوذمة أمام الأذن وتمتد فوق القوس الوجني ، كما تلاحظ وذمة في الجفنين ...

- **المعالجة :** يجرى الشق بهدف التفجير من داخل الفم في عمق الطية المخاطية الخدية (الميزاب الدهليزي) وبشكل دقيق دهليزي الرحى الثالثة العلوية وأنسي الناتئ المنقاري للفك السفلي وبالاتجاه العلوي الخلفي . ثم يدخل ملقط إرقاء إلى المسافة المتقيحة باتجاه الأعلى ويتم تصريف القيح ، وبعدها يوضع مفجر مطاطي ويثبت بالخياطة .

  في حالات معينة يتم التفجير بإجراء شق خارج فموي على الجلد وباتجاه الأعلى امتداده حوالي ٣ سم تقريباً ، بدايته عند الزاوية المتشكلة في نقطة التقاء الناتئ الجبهي مع الناتئ الصدغي للعظم الوجني . يتم تفجير الخراج باستخدام ملقط إرقاء منحني يتم إدخاله عبر الجلد إلى المجمع القيحي .

٦- خراج المسافة الصدغية *Temporal Abscess*:

- **الموقع التشريحي :** تعتبر المسافة الصدغية الإمتداد العلوي للمسافة تحت الصدغية ، وتقسم هذه المسافة إلى سطحية وعميقة . يحد المسافة الصدغية السطحية من الوحشي اللفافة الصدغية ومن الأنسي العضلة الصدغية ، بينما تقع المسافة الصدغية العميقة بين السطح الأنسي للعضلة الصدغية والعظم الصدغي .
- **الأسباب :**ينتقل الإنتان إلى المسافة الصدغية من المسافة تحت الصدغية التي تتصل معها .
- **المظهر السريري :** يتميز خراج المسافة الصدغية بوجود وذمة اللفافة الصدغية وتكون مؤلمة على الجس ، والضزز (بسبب تشنج كل من العضلتين الصدغية والجناحية الأنسية).
- **المعالجة :**يجرى الشق بهدف التفجير بشكل أفقي عند حافة شعر فروة الرأس وفوق القوس الوجني بحوالي ٣ سم ، ثم يتابع بحذر بين طبقتي اللفافة الصدغية ويصل حتى العضلة الصدغية ، ثم يتم استعمال ملقط إرقاء منحني بهدف التصريف .

٧- خراج المسافة الذقنية *Mental Abscess*:

- **الموقع التشريحي :** يتوضع التجمع القيحي في هذه المسافة في الناحية الأمامية من الفك السفلي قرب العظم ، وبشكل دقيق تحت العضلة الذقنية ، وينتشر الإنتان باتجاه الإرتفاق الذقني .
- **الأسباب :** إنتان الأقنية الجذرية للقواطع السفلية .
- **المظهر السريري :** يلاحظ انتباج قاس ومؤلم في منطقة الذقن ، ويصبح الجلد فيما بعد لامعاً ومحمراً .
- **المعالجة :**يمكن إجراء الشق بهدف التفجير في عمق الميزاب الدهليزي إذا كان التموج باتجاه داخل الفم ، أما إذا كان الإنتشار باتجاه خارج الفم فيجرى شق خارج فموي على الجلد بشكل مواز للحافة السفلية للذقن وعلى بعد ١-١,٥سم نحو الخلف ، وبعد تصريف القيح يوضع مفجر مطاطي .

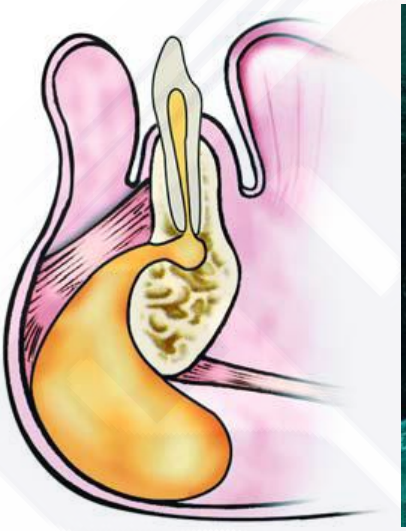

٨- خراج المسافة تحت الذقنية *Submental Abscess*:

- **الموقع التشريحي :** يحد هذه المسافة من الأعلى العضلة الضرسية اللامية ، ويحدها وحشياً من الجهتين البطن الأمامي لذات البطنين ، ومن الأسفل الطبقة السطحية للفافة الرقبية العميقة الواقعة فوق العظم اللامي ، والعضلة المبطحة والجلد المغطي . تحتوي هذه المسافة على الوريد الوداجي الأمامي والعقد اللمفية تحت الذقنية .
- **الأسباب :**ينشأ الإنتان في هذه المسافة من الأقنية الجذرية العفنة للأسنان الأمامية السفلية أو كنتيجة لانتشار الإنتان من المسافات التشريحية المجاورة (كالذقنية ، وتحت اللسانية ، وتحت الفكية).
- **المظهر السريري :**يتظاهر الإنتان بشكل وذمة صلبة ومؤلمة تحت الذقن ، ولاحقاً قد يحدث فيها تموج أو قد ينتشر الإنتان حتى العظم اللامي .
- **المعالجة :**بعد إجراء التخدير الموضعي حول الخراج يجرى شق على الجلد تحت الذقن بشكل أفقي ومواز للحافة السفلية للذقن، ثم يتم تصريف القيح ...

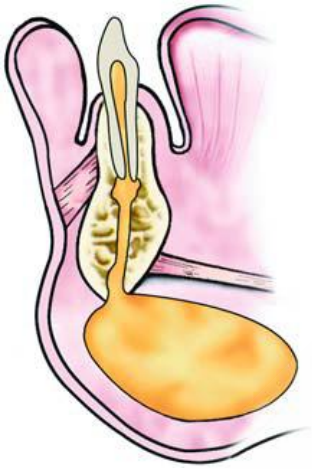

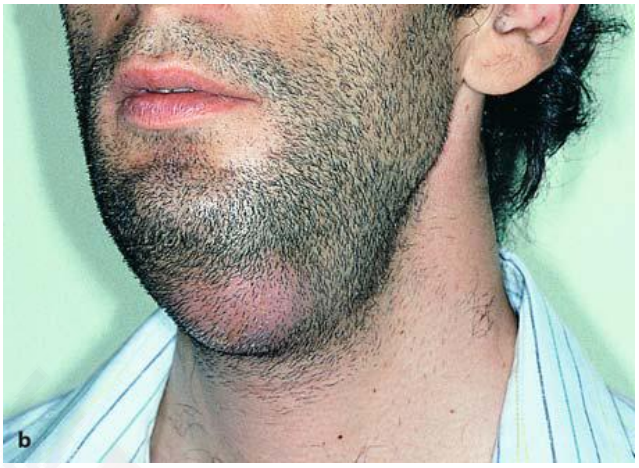
b

a

b

a

b

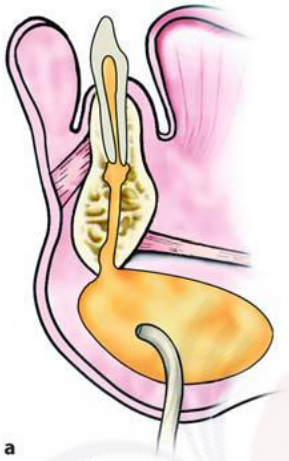

٩- خراج المسافة تحت اللسانية *Sublingual Abscess*:

يوجد مسافتان تحت لسانيتان ، على يمين ويسار الخط الناصف ويفصل بينهما لفافة كثيفة ، وتعرف الخراجات المتشكلة في هاتين المسافتين بالخراجات تحت اللسان .

- **الموقع التشريحي :** يحد المسافة تحت اللسانية من الأعلى مخاطية قاع الفم ، ومن الأسفل العضلة الضرسية اللامية ، ومن الأمام والوحشي السطح الداخلي لجسم الفك السفلي ، ومن الأنسي الحاجز المنصف اللساني ، ومن الخلف العظم اللامي .تحتوي هذه المسافة على قناة الغدة تحت الفك (قناة وارطون) ، وعلى الغدة تحت اللسان ، والعصبين اللساني وتحت اللساني ، والفروع الإنتهائية للشريان اللساني ، وجزء من الغدة تحت الفك .

- **الأسباب :** الأسنان المسؤولة عن انتقال الإنتان إلى المسافة تحت اللسانية هي الأسنان الأمامية السفلية والضواحك والرحى الأولى والتي يكون مستوى ذراها فوق مكان ارتباط العضلة الضرسية اللامية . ويمكن أيضاً أن ينتقل الإنتان إلى هذه المسافة من المسافات المجاورة لها والمتصلة معها وهي (تحت الفكية ، تحت الذقنية ، البلعومية الجانبية) .

- **المظهر السريري :**يظهر خراج المسافة تحت اللسانية كانتباج مميز في مخاطية قاع الفم مما يؤدي إلى ارتفاع اللسان باتجاه الأعلى والجانب المقابل . تختفي معالم الميزاب اللساني ويصبح لون المخاطية مائلاً للإزرقاق . تكون حركات اللسان مؤلمة مما يشكل صعوبة في النطق لدى المريض .

- **المعالجة :**يجرى الشق بهدف التفجير من داخل الفم بجانب وعلى طول قناة وارطون والعصب اللساني ، ثم يُدخل ملقط إرقاء لتحري التجمع القيحي بالإتجاه الأمامي الخلفي ، وبعد تفريغ القيح يوضع مفجر مطاطي ...

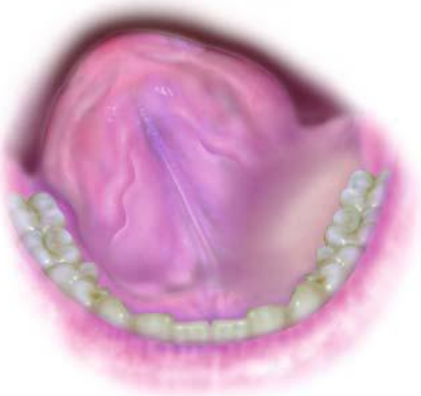

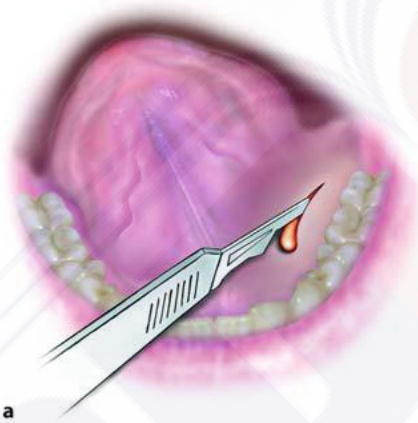

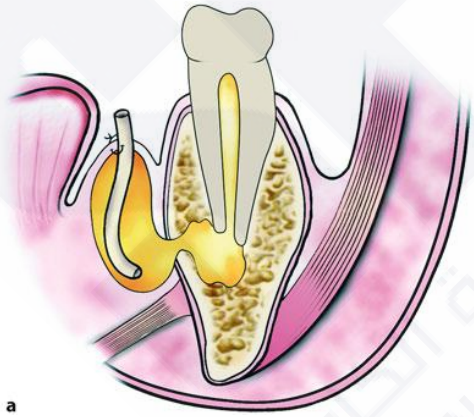

١٠- خراج المسافة تحت الفكية*Submandibular Abscess*:

- **الموقع التشريحي :** يحد هذه المسافة من الوحشي الحافة السفلية لجسم الفك السفلي ، ومن الأنسي البطن الأمامي لذات البطنين ، ومن الخلف الرباط الإبري اللامي والبطن الخلفي للعضلة ذات البطنين ، ومن الأعلى العضلات الضرسية اللامية وتحت اللسانية ، ومن الأسفل الطبقة السطحية من اللفافة الرقبية العميقة . تحتوي هذه المسافة على الغدة اللعابية تحت الفك والعقد اللمفية تحت الفكية .

- **الأسباب :** قد ينشأ الإنتان في هذه المسافة من الأرحاء السفلية الثانية والثالثة عندما تكون ذراها تحت مستوى ارتباط العضلة الضرسية اللامية . أو كنتيجة لانتشار الإنتان من المسافة تحت اللسان أو تحت الذقن .

- **المظهر السريري :**يظهر كانتباج معتدل في المنطقة تحت الفكية ثم ينتشر للتتوسع الوذمة وتتصلب ويصاب الجلد المغطي بالإحمرار ، وأيضاً تختفي معالم زاوية الفك ويكون الجس مؤلماً ويظهر ضزز بسيط بسبب إصابة العضلة الجناحية الأنسية .

- **المعالجة :** يجرى الشق بهدف التفجير على الجلد بشكل مواز للحافة السفلية للفك السفلي وتحتها بحوالي ١ سم ، و أثناء الشق يجب الأخذبعين الإعتبار موقع كل من الشريان والوريد الوجهيين حيث يجرى الشق خلفهما ، كما ويجب الإنتباه لفروع العصب الوجهي بشكل خاص . ثم يتم إدخال ملقط إرقاء في عمق المسافة بهدف الوصول إلى التجمع القيحي ، ويجب إجراء تسليخ كليل على طول الوجه الأنسي لجسم الفك السفلي لأن القيح غالباً ما يتواجد في هذه المنطقة ، وبعد التصريف يوضع مفجر مطاطي ...

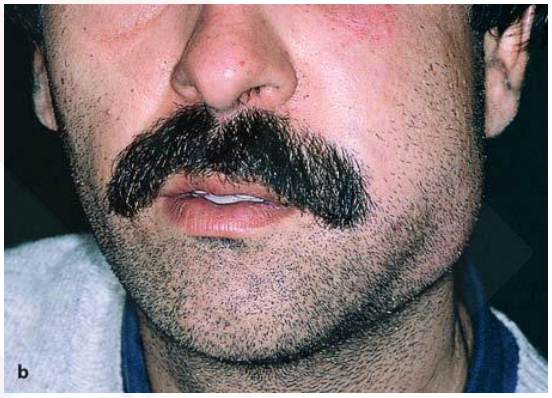

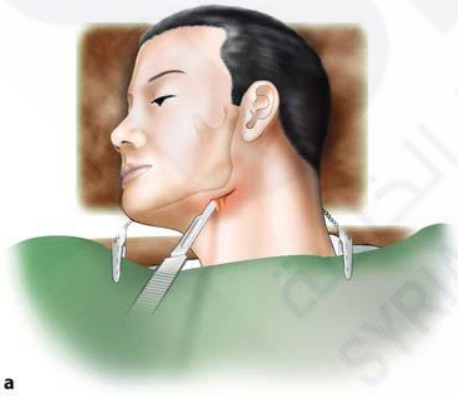

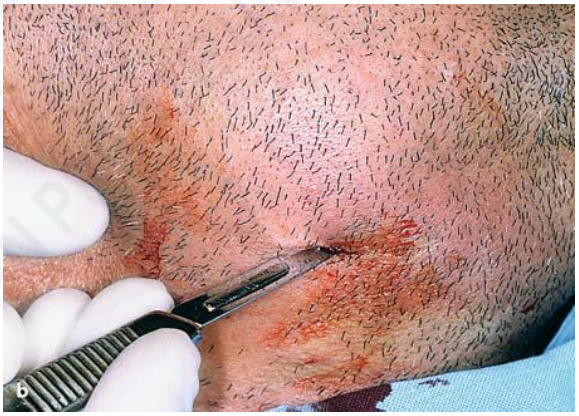

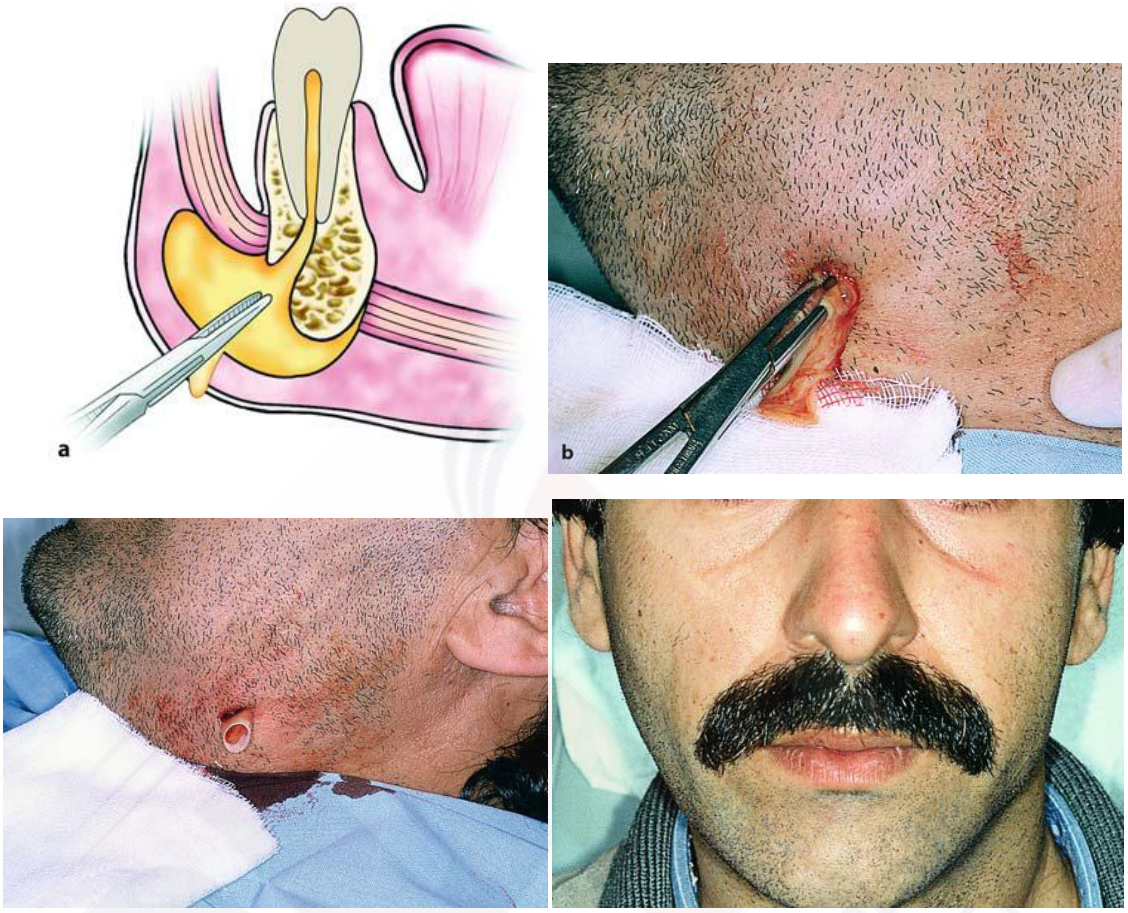

١١- خراج المسافة ما تحت الماضغة*Submasseteric Abscess* :

- **الموقع التشريحي :**هذه المسافة تأخذ شكل شق cleft-shaped وهي تقع بين العضلة الماضغة والسطح الوحشي للرأد. تحدها النكفة من الخلف ومن الأمام تحدها مخاطية المنطقة خلف الرحوية .
- **الأسباب :** السبب الرئيسي لإنتان هذه المنطقة هو إصابة الرحى الثالثة السفلية بالتواج ، ونادراً ما ينشأ من انتقال الخراجات من مسافات أخرى .
- **المظهر السريري :**يظهر كوذمة صلبة وثابتة ومؤلمة على الجس في منطقة العضلة الماضغة ، وتمتد من الحافة الخلفية للرأد وحتى الحافة الأمامية للعضلة الماضغة . كما يلاحظ وجود ضزز شديد وعدم القدرة على جس زاوية الفك السفلي . من داخل الفم يلاحظ وجود وذمة في المنطقة خلف الرحوية وعند الحافة الأمامية للرأد . نادراً ما يُظهر هذا الخراج علامة التموج ولكنه قد يُظهر أعراضاً عامة ...
- **المعالجة :**تكون المعالجة داخل فموية بشكل أساسي وذلك بإجراء شق يبدأ من الناتئ المنقاري ويسير على طول الحافة الأمامية للرأد باتجاه الطية المخاطية الدهليزية ويصل حتى الرحى الثانية تقريباً . ويمكن أن يجرى شق خارج فموي على الجلد تحت زاوية الفك السفلي . وفي كلتا الحالتين يتم إدخال ملقط إرقاء بعمق التجمع القيحي إلى أن يمس العظم ،

ونظراً لكون المدخل بعيد عن مكان التجمع القيحي فإنه من الصعب تحقيق تفجير كامل للخراج وبالتالي فإن النكس شائع .

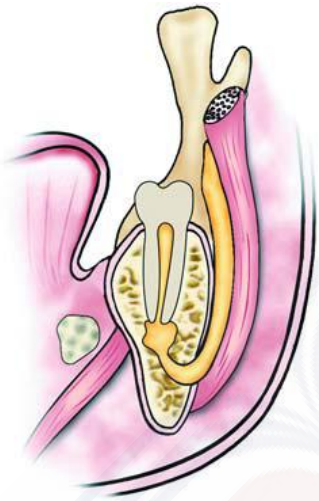

١٢- خراج المسافة الجناحية الفكية *Pterygomandibular Abscess*:

- **الموقع التشريحي :**يحد هذه المسافة من الوحشي السطح الأنسي للرأد ، ومن الأنسي العضلة الجناحية الأنسية ، ومن الأعلى العضلة الجناحية الوحشية ، ومن الأمام الرفاية الجناحية الفكية ، ومن الخلف الغدة النكفية . تحتوي هذه المسافة على الحزمة الوعائية العصبية الفكية السفلية ، العصب اللساني ، وجزء من الوسادة الشحمية الخدية . وتتصل هذه المسافة مع المسافات الجناحية الحنكية ، تحت الصدغية ، تحت الفكية ، والبلعومية الجانبية .
- **الأسباب :** ينشأ الخراج في هذه المنطقة بشكل أساسي بسبب إنتان الرحى الثالثة السفلية أو أثناء تنفيذ حقنة العصب السني السفلي عندما يكون موقع دخول الإبرة مصاباً بالإنتان (تواج) .
- **المظهر السريري :**يتظاهر خراج هذه المسافة بوجود ضرز شديد ووذمة خفيفة خارج فموية تحت زاوية الفك السفلي. أما من داخل الفم فيلاحظ وجود وذمة في الحنك الرخو للجهة المصابة وانزياح للهاة والجدار الجانبي للبلعوم ، وتوجد عسرة في البلع .
- **المعالجة :**يجرى الشق بهدف التفجير من داخل الفم على الغشاء المخاطي الفموي وتحديداً على طول العرف الصدغي الأنسي كما في الشكل. يجب أن يكون طول الشق ١,٥ سم وبعمق ٣-٤ مم ، ثم يتم إدخال ملقط إرقاء منحني بالإتجاه الخلفي والوحشي إلى أن يمس الوجه الأنسي للرأد ، ثم يتم تفريغ القيح ...

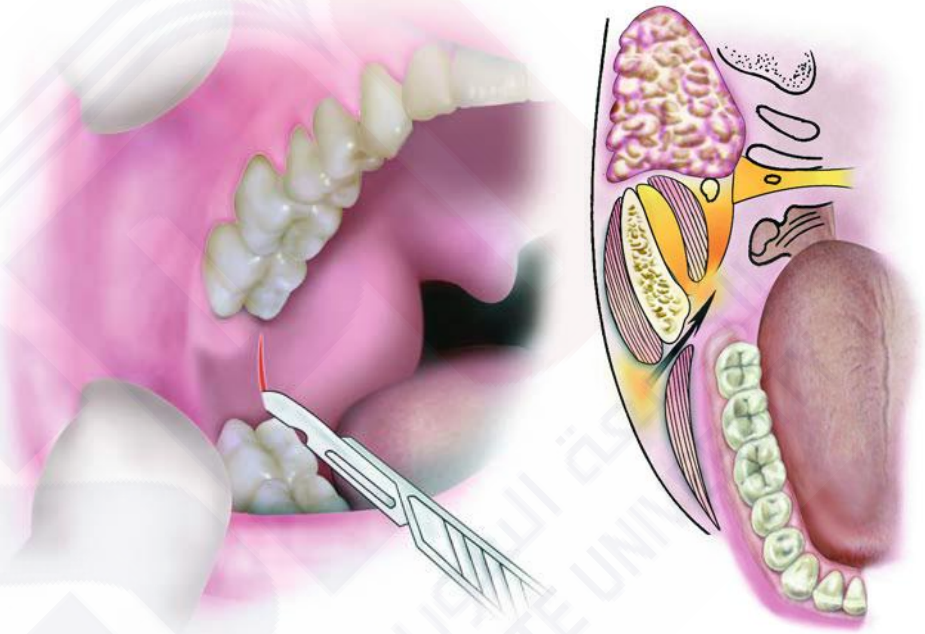

١٣- خراج المسافة البلعومية الجانبية *Lateral Pharyngeal Abscess*:

- **الموقع التشريحي :**هذه المسافة ذات شكل مخروطي قاعدته باتجاه الجمجمة وذروته باتجاه الغمد السباتي ، وهي محاطة بالجدار الجانبي للبلعوم ، والعضلة الجناحية الأنسية ، والناتئ الإبري والعضلات و الأربطة المتصلة به ، والغدة النكفية . تحتوي هذه المسافة على بنى تشريحية هامة وهي الشريان السباتي الباطن والوريد الوداجي الباطن مع العقد اللمفية الخاصة به ، والعصب البلعومي اللساني ، العصب تحت اللساني ، العصب المبهم والعصب الملحق . تتصل هذه المسافة بشكل مباشر مع المسافة تحت الفكية ، وتتصل أيضاً مع الدماغ عبر الثقبة الكبرى في قاعدة الجمجمة .

- **الأسباب :** تنشأ الإنتانات في هذه المسافة من منطقة الرحى الثالثة وهي نتيجة لانتشار الإنتان من المسافتين الجناحية الفكية أو تحت الفكية .

- **المظهر السريري :** وذمة خارج فموية في المنطقة الجانبية من العنق ويمكن لها أن تمتد حتى قمحة الأذن ، يلاحظ وجود انزياح في الجدار البلعومي واللوزة واللهاة باتجاه الخط المتوسط . يوجد ألم متشعع باتجاه الأذن ، ضزز ، وعسرة بلع ، وارتفاع ملحوظ في درجة الحرارة ووهن عام .

- **المعالجة :** يجرى التفجير من خارج الفم بشكل مشابه لخراج المسافة تحت الفك ، يكون طول الشق ٢سم تحت أو خلف الجزء الخلفي من جسم الفك السفلي ، ثم يدخل ملقط إرقاء باتجاه السطح الأنسي للفك السفلي وألى الرحى الثالثة أو خلفها إن أمكن ، ثم يوضع مفجر مطاطي ويثبت لمدة ٢-٣ أيام . ويمكن أيضاً إجراء التفجير من داخل الفم ، مع أن ذلك يعتبر صعباً وخطيراً وذلك لوجود احتمال كبير لحدوث استنشاق للقيح وخاصة إذا أجري التفجير تحت التخدير العام .

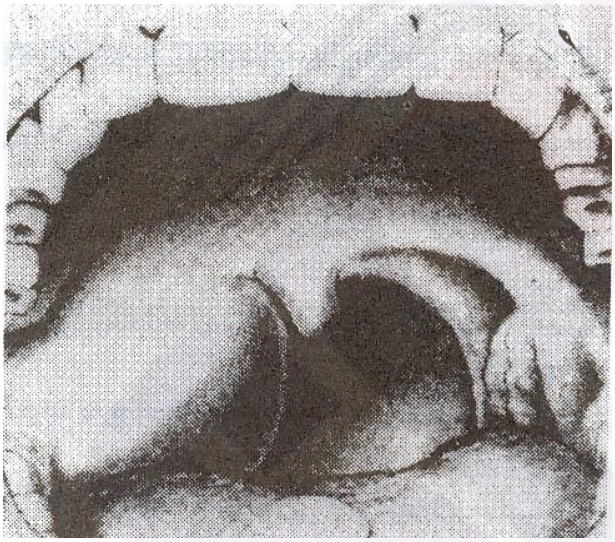

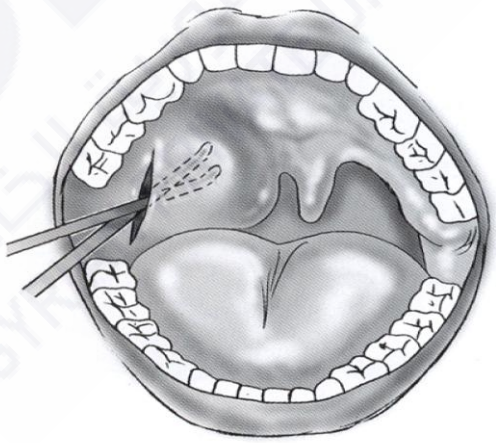

١٤- خراج المسافة خلف البلعوم *Retropharyngeal Abscess*:

- **الموقع التشريحي :** تقع هذه المسافة خلف النسيج الرخو للجدار الخلفي للبلعوم ويحدها من الأمام العضلة العاصرة العلوية للبلعوم ولفافتها الملحقة ، ومن الخلف اللفافة أمام الفقرية ، ومن الأعلى قاعدة الجمجمة ، ومن الأسفل الحجاب المنصف الخلفي .
- **الأسباب :**ينتقل الإنتان إلى هذه المسافة من المسافة المجاورة لها وهي البلعومية الجانبية .
- **المظهر السريري :** تظهر نفس الأعراض السريرية الموجودة في خراج المسافة البلعومية الجانبية ولكن مع صعوبة أكبر في البلع وذلك بسبب توذم الجدار الخلفي للبلعوم . وإذا لم يعالج هذا الخراج بالوقت المناسب هناك خطورة حدوث:

١- إعاقة في الطريق التنفسي العلوي بسبب انزياح الجدار الخلفي للبلعوم نحو الأمام .

٢-تمزق الخراج واستنشاق القيح إلى الرئتين مما يسبب الإختناق .

٣- انتشار الإنتان إلى الحجاب المنصف الصدري .

- **المعالجة :**تتضمن المعالجة إجراء تصريف للقيح عبر المسافة البلعومية الجانبية والتي عادة ما يبدأ الإنتان عندها ، ويعتبر إعطاء الصادات في هذه الحالة أمراً إلزامياً . كما يمكن إجراء شق خارج فموي على طول الحافة الأمامية للعضلة القترائية، ثم يتم تبعيد العضلة والغمد السباتي جانبا، ثم يتم إدخال أصبع خلف العضلة المعصرة للبلعوم السفلية.يتم بعد ذلك وضع مفجر مناسب. ويراعى في المفجر أن يكون طرياً ولا ينسد بسهولة نظراً لعمق موقع المسافة.

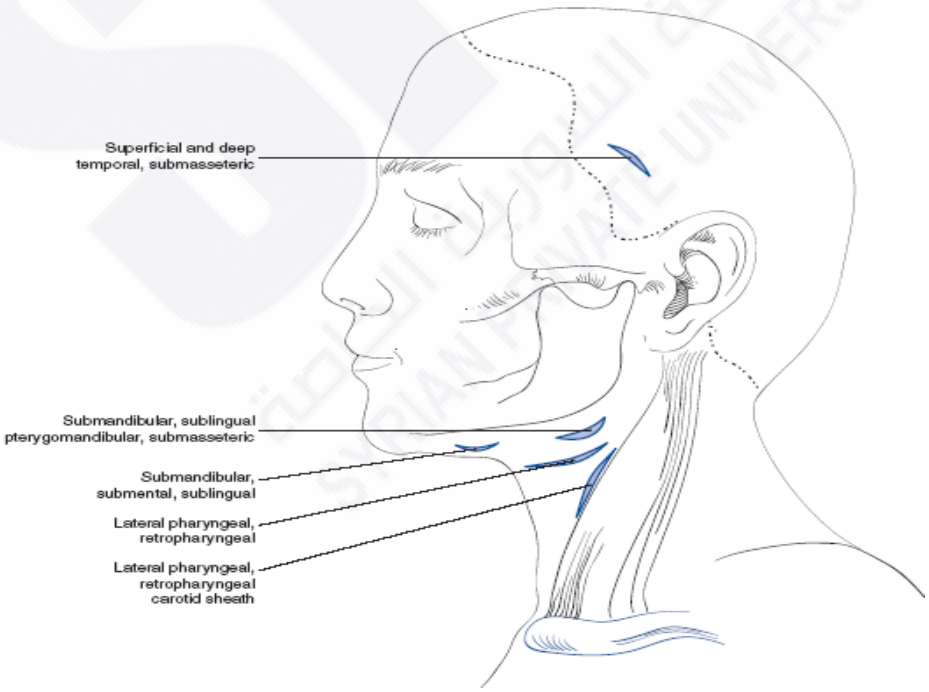

١٥- خراج المسافة النكفية *Parotid Space Abscess*:

- **الموقع التشريحي :** تقع هذه المسافة في منطقة الرأد ، وبشكل أدق بين طبقات اللفافة المغلفة للغدة النكفية . تتصل هذه المسافة مع المسافتين البلعومية الجانبية وتحت الفك . تحتوي هذه المسافة على كل من الغدة النكفية وقناتها ، الشريان السباتي الظاهر ، الشريانين الوجهي والصدغي السطحي ، الوريد خلف الفك السفلي ، العصب الأذني الصدغي والعصب الوجهي .

- **الأسباب :** ينشأ الإنتان في هذه المسافة من الإنتانات سنية المنشأ والمهاجرة من المسافتين البلعومية الجانبية أو تحت اللسان .

- **المظهر السريري** : يتظاهر خراج المسافة النكفية بوجود وذمة في منطقة خلف الفك السفلي والنكفة ، عسرة بلع وألم يظهر بشكل خاص أثناء المضغ ويتشعع باتجاه الأذن والمنطقة الصدغية ، وفي حالات معينة يلاحظ احمرار الجلد وظهور تموج تحت جلدي ، وأيضاً قد تلاحظ مفرزات قيحية من حليمة القناة النكفية عند تطبيق ضغط على مكان الخراج .

- **المعالجة** : تستوجب المعالجة إجراء شق عريض خلف زاوية الفك السفلي وذلك اعتماداً على امتداد الوذمة وحدودها ، ويجب عند إجراء الشق أخذ الحذر الشديد من أذية فروع العصب الوجهي . يتم إدخال ملقط إرقاء إلى المجمع القيحي ثم يتم تصريف القيح بعد إجراء تسليخ كليل ..

١٦- التهاب النسيج الخلوي (الفلغمون) *Cellulitis (Phlegmon)*:

- **الموقع التشريحي :** تعتبر هذه الحالة ارتشاحاً التهابياً حاداً منتشراً في النسيج الضام الرخو الموجود تحت الجلد . إن مصطلحي التهاب النسيج الخلوي والفلغمون هما مصطلحان متعاقبان للحالة ذاتها ، حيث ساد استعمال مصطلح التهاب النسيج الخلوي ويتم هجر استعمال المصطلح فلغمون .
- **الأسباب :**قد ينتج التهاب النسيج الخلوي عن إنتان أي سن من الأسنان ويكون الإنتان عادة مختلطاً حيث تكون الجراثيم المسؤولة من نوع المكورات العقدية والعنقودية الهوائية واللاهوائية .
- **المظهر السريري :**يشخص هذا المرض بوجود الوذمة ، الصداع ، واحمرار الجلد . تكون حواف الوذمة منتشرة وغير محددة ، وقد تظهر في مناطق مختلفة من الوجه ويعتمد توضعها على السن المسؤولة عن الإنتان ، فمثلاً إذا كانت الإصابة في الأسنان السفلية الخلفية تكون الوذمة في المنطقة تحت الفك ، وفي الحالات الأشد تمتد باتجاه الخد أو الجهة المقابلة مما يسبب تشوها شديداً في الوجه . عندما ينشأ الإنتان في الأسنان الأمامية العلوية فإن الوذمة تصيب الشفة العلوية فتظهر بارزة بشكل مميز .

في المرحلة البدئية يكون التهاب النسيج الخلوي طرياً وعجينياً على الجس دون وجود للقيح ، في حين أنه في المراحل الأكثر تقدماً يظهر تصلب قد يؤدي إلى التقيح ، وفي هذه المرحل يكون القيح متوضعاً في بؤر صغيرة وعميقة ضمن النسج .

- **المعالجة :** تكون المعالجة دوائية ، وبشكل أدق تعطى جرعات عالية من الصادات (بنسلين أو أمبيسيلين عضلياً أو وريدياً) مما قد يؤدي إلى الشفاء أو تخفيف الأعراض . ويتم ذلك بالمشاركة مع المعالجة بالحرارة . ويمكن إجراء التفجير اعتماداً على انتشار الإلتهاب ويكون ذلك في مكان أو أكثر بهدف تسهيل تصريف المفرزات . في الحالات الشديدة يفضل قبول المريض في المشفى .

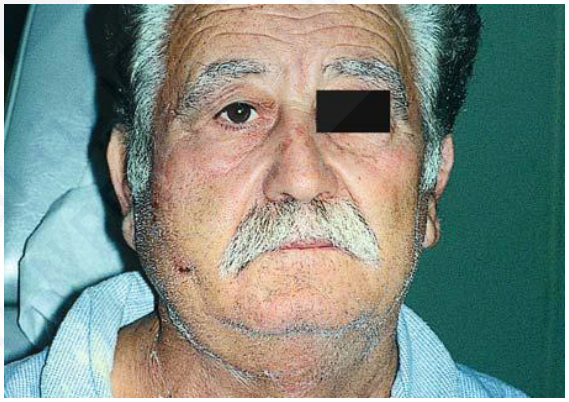

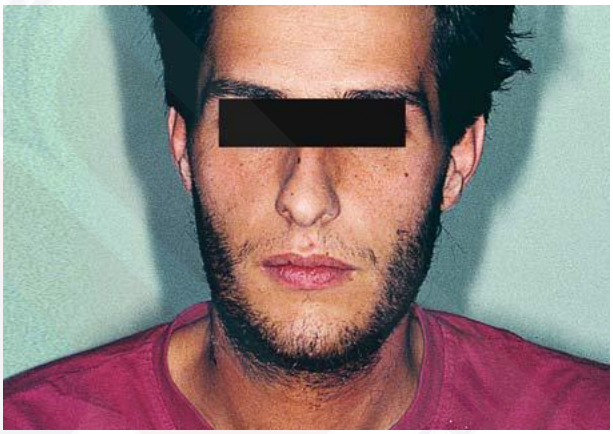

١٧- خناق لودفيغ *Ludwig's Angina*:

- **الموقع التشريحي :**خناق لودفيغ هو إنتان خلوي حاد شديد ويتميز بإصابة ثنائية الجانب للمسافتين تحت الفك وتحت اللسان ، وأيضاً إصابة المسافة تحت الذقنية. في الماضي كانت هذه الحالة مميتة ولكن اليوم وبفضل المعالجة الجراحية الملائمة وتطبيق الصادات الحيوية اختفت حالات الوفاة تقريباً .

- **الأسباب :**السبب المعتاد لهذا المرض هو الإنتان حول السني أو حول الذروي للأسنان السفلية وبخاصة التي تقع ذراها تحت مستوى ارتباط العضلة الضرسية اللامية .

- **المظهر السريري :**يتظاهر المرض بوجود صعوبة شديدة في البلع والكلام والتنفس ، سيلان لعابي ، وترفع حروري. وينتج عن الإصابة ثنائية الجانب للمسافة تحت الفكية وإصابة المسافة تحت الذقن تصلب شديد ومؤلم دون ظهور علامة التموج وذلك لأن القيح يتواجد عميقاً ضمن النسج . في حين أن الإصابة ثنائية الجانب للمسافة تحت اللسان تسبب وذمة صلبة ومؤلمة في قاع الفم واللسان ، ويرتفع الثلث المتوسط من اللسان باتجاه قبة الحنك في حين يخرج القسم الأمامي إلى خارج الفم، أما القسم الخلفي فيزيح لسان المزمار المتوذم نحو الخلف مما يسبب إعاقة في الطريق التنفسي العلوي.

- **المعالجة :**جراحية وتكون عبر إزالة الضغط جراحياً (التفجير) للمسافات المصابة بالإنتان مترافقاً بإعطاء جرعات مضاعفة من الصادات الحيوية . وعلى التداخل الجراحي أن يضمن تفجير كافة المسافات المصابة بالخراج .

يجب أن يكون الشق خارج فموي ثنائي الجانب ، أنسي وموازي للحافة السفلية للفك السفلي عند منطقة الضواحك والأرحاء . وداخل فموي موازي لأقنية الغدد تحت الفك . وبهذه الشقوق يتم تحقيق استكشاف ومحاولة الوصول إلى المسافات المصابة بالخراج عبر تحطيم الحواجز التي تفصل بينها وبالتالي يتم تصريف القيح . توضع مفجرات مطاطية للحفاظ على موقع التفجير مفتوحاً لمدة ٣ أيام على الأقل إلى أن تتراجع الأعراض السريرية للإنتان .

في حال استمرار الإعاقة التنفسية يجب إجراء ممر هوائي جراحياً وذلك عبر خزع الرغامى .

- **الاختلاطات :**

* الموت اختناقاً
* تجرثم الدم
* ذات الجنب
* التهاب المنصف
* التهاب التامور
* خثار الوريد الوداجي الباطن
* تآكل الشريان السباتي وحدوث النزف الدموي الصاعق الذي يقود إلى الوفاة.

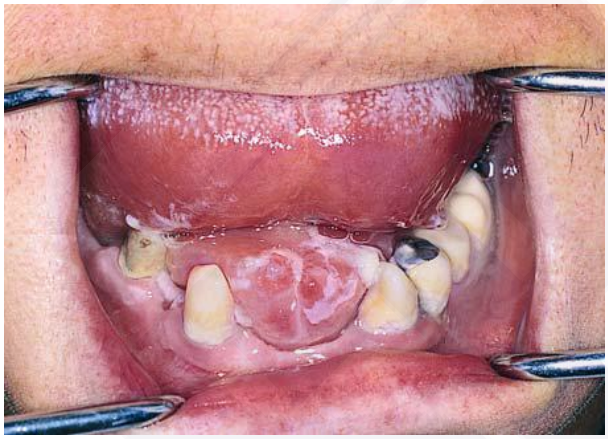

المراجع

Contemporary of oral and maxillofacial surgery